

Модуль 1. Изображения в спортивной медицине

1.1 Использование УЗИ и МРТ при мышечной травме спортивными врачами

Визуальная диагностика - это инструмент, который спортивные врачи должны использовать для более точного диагностирования, прогнозирования и лечения травм мышц. В этом смысле спортивные врачи вместе с радиологами должны совместно работать над тем, чтобы оптимизировать изображения спортивных травм и получить наиболее точный диагноз.

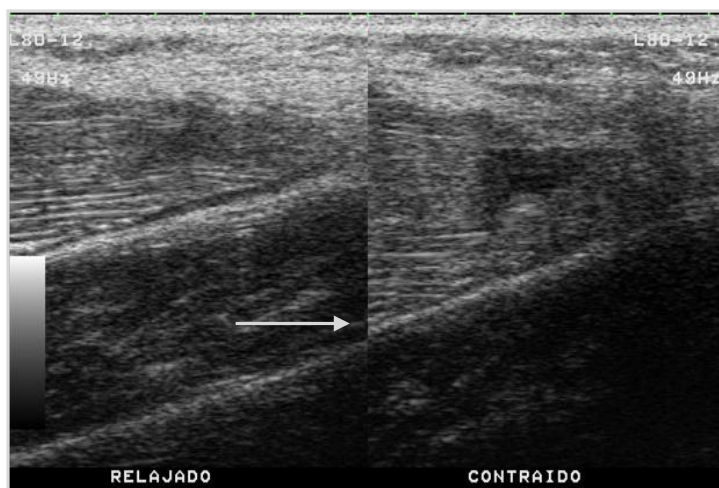В этом подразделении мы хотим ответить на часто задаваемые вопросы в этой области, чтобы имелось четкое представление о том, как МРТ и, особенно ультразвук, может помочь спортивному врачу в их диагнозах и прогнозе.

1.1.1 Использование образа в спортивной медицине и его связь с радиологией

Ультразвуковое изображение менее чувствительно, чем то, которое было получено с помощью МРТ, но, с другой стороны, ультразвуковое излучение является недорогостоящим и позволяет отслеживать повреждение путем наблюдения за эволюцией или обнаружения осложнений. Еще одним преимуществом использования ультразвука для оценки восстановления мышечной травмы является возможность проведения динамического анализа до и после сокращения мышц, которое может представлять или не представлять собой стойкость изменения волокон; после клинического лечения или реабилитации (диаграмма 1). Это очень важно для оценки серьезных или незначительных травм мышц, которые обуславливают время возвращения спортсмена на тренировку.



Рисунок 1: Миофасциальная травма бедренной прямой кишки в ее дистальной трети



Примечание: Динамический продольный отруб. На изображении слева пациент расслаблен, а на изображении справа бедренная прямая кишка сжимается, и разрыв становится яснее (стрелки Перевод документа Ваше мнение:).

Источник: Собственная разработка.

Relajado	Расслабленный
Contraido	Сокращенная

Диагностическая томография необходима для подтверждения и оценки важности травм мышц в области спорта. Она помогает принимать решения о лечении, что непосредственно влияет на прогноз и возвращение к конкуренции. В настоящее время ультразвук и МРТ являются наиболее часто применяемыми методами в спортивной медицине. Таким образом, прогноз, основанный на имеющейся клинической информации, наряду с прогнозом, полученным в результате анализа изображений, имеет решающее значение.

Спортивные травмы являются очень важной частью повседневной жизни спортивных врачей. Хорошо поставленный диагноз требует хорошей истории, хорошего физического осмотра и процедуры визуализации, которая подтверждает клинический диагноз, будь то обычная радиология, ультразвук мягких тканей, сканер (КТ), плоский костный сканер (ОПП) или магнитно-резонансной томографии (МРТ).

До настоящего времени главным образом радиологам приходилось проводить соответствующую ультразвуковую экспертизу. Вместе с тем все чаще высказывается предположение о том, что и бригадный врач должен быть обучен использованию этого инструмента для улучшения диагностики и прогнозирования травм.

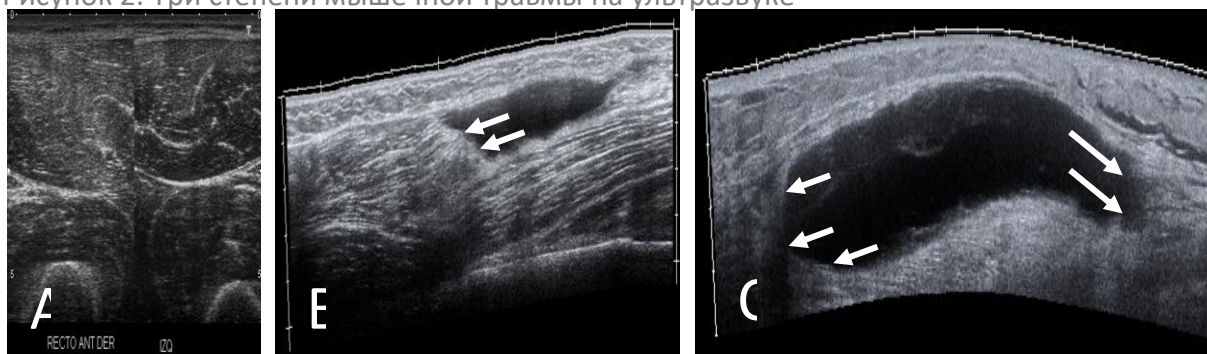
Спортивные врачи должны проводить ультразвуковые оценки своих спортсменов, всегда используя до предела свои знания. На данный момент радиологические заключения по части патологии опорно-двигательного аппарата должны быть использованы для переоценки ультразвукового исследования или включить в себя другие тесты изображений. Короче говоря, УЗИ разделяют спортивные врачи, с сильной



клинической основой и ультразвуковыми знаниями, и радиологи, которые обладают прочной диагностической основой наряду с клиническими знаниями пациента.

Очень важно получить наилучший диагноз после получения травм мышц, с тем чтобы иметь возможность определить степень тяжести травмы, которая будет функционировать со временем спортивного отпуска, и нельзя исключать риск того, что такая же травма повторится. (Рисунок 2).

Рисунок 2. Три степени мышечной травмы на ультразвуке



Примечание:

1 класс. Только повышенная эхогенность наблюдается в бедренной прямой мышце (к). Изображение справа является контралатеральным изображением

В Класс 2. Коллекция жидкостей, которая частично занимает мышцы бедренной кости бицепса (стрелки)

С Класс 3. Коллекция жидкостей, которая препарирует весь полный разрыв гастрономии в его медиальной голове (стрелки).

Источник: Собственная разработка

По этой причине крайне важно сотрудничество между спортивными врачами, обладающими обширным опытом в области мышечных травм и возвращения спортсмена на игровую площадку, а также опытом в области ультразвука, с радиологами, специализирующимися в области мышечно-скелетной ткани, с тренировкой по спортивным травмам и опытом в новых сценах изображений, особенно в МР 1,5-3,0 Тесла.

1.1.2 Клиническое использование ультразвука

Ультразвуковая экспертиза является частью обычного клинического экзамена по многим специальностям. В этом смысле рентгенолог Уэйн У. Гиббон (1), еще в 1998 году, продвинулся вперед в том, что впоследствии происходит в некоторых странах, и во многих других. Это обусловлено различными факторами, связанными с эволюцией ультразвуковой техники с конца прошлого века до наших дней.

Первый фактор - это технология. Все чаще ультразвуковые устройства имеют преобразователи более высоких частот, которые подходят для наиболее эффективной визуализации структур локомоторного аппарата. Таким образом, сейчас легко оценить нервы, сухожилия, мышцы и суставы с необычайной точностью. Кроме того, эти ультразвуковые устройства всё меньше и меньше, что делает их портативными и пригодными для обработки.



Второй фактор – экономический. При техническом совершенствовании оборудования снижается стоимость, поэтому сегодня легко обладать в любой медицинской консультации ультразвуковым прибором достаточного качества для выполнения диагностики пациента.

Третий фактор - профессиональный. Медицинские знания, которыми в настоящее время обладают специалисты локомотивной системы, очень высоки. Аналогичным образом, высокая ответственность ложится на их пациентов. В локомотивной системе немедленная клиническая информация, полученная с помощью ультразвукового исследования и его последующего мониторинга, делает этот метод очень интересным для врача и очень полезным для пациента. Таким образом, включение ультразвука в стандартную медицинскую практику должно быть аналогично тому, как кардиологический осмотр или ультразвук включается в акушерский контроль.

С учетом этой ситуации логично, что компания предлагает эти высококачественные и недорогие сонографы клиническому специалисту, который, в свою очередь, испытывает настоятельную необходимость в использовании ультразвука для повышения качества своей медицинской практики в интересах своего пациента.

Таким образом, во многих странах, особенно в Европе, клиническая практика обычно заключается в ультразвуковом исследовании. Кардиологи и гинекологи всегда контролировали своих пациентов этой техникой. Включение различных медицинских специальностей в ультразвуковое исследование мышечной ткани было постепенным и непреодолимым. На протяжении десятилетий ревматологи участвовали в ультразвуке локомотивной системы и, постепенно, спортивные врачи, анестезиологи и реабилитационные работники становились более заинтересованными в использовании этой техники. Теперь очередь ортопедов.

Как это ни парадоксально, в настоящее время самое большое ограничение использования ультразвука заключается в изучении этого метода, а не в его доступности. В этом смысле ультразвуковой метод требует все более высокой кривой обучения и все более низкой экономической стоимости. Этот факт обуславливает, что, несмотря на свою исключительную клиническую полезность, он иногда используется не по назначению. И вот почему ответственные и зрелые медицинские работники, которые хотят использовать эту технику, не хотят делать это бесплатно и легкомысленно, но регулируемо и серьезно.

1.1.3 Роль МРТ в классификации мышечных травм

Для оценки анатомологических деталей поражения мышц МРТ считается более подходящим, чем ультразвук. Поэтому результаты ультразвукового исследования должны быть адаптированы к классификациям, используемым в рамках исследования МРТ. МРТ, проводимое в основном с помощью устройств Teslas 1.5-3.0, способствует



получению высококачественных изображений мышечной архитектуры и мышечной травмы. Таким образом, оценивается уровень и объем участия миоконцептивных тканей. Оценка степени и расположения пораженной внеклеточной матрицы имеет решающее значение для обеспечения надежного прогноза, так как чем больше соединительной ткани повреждено, тем больше функциональное ухудшение, и прогноз тоже будет хуже. Эти детали должны быть объективны в классификации мышечных травм.

Основной проблемой при диагностике и прогнозировании мышечной травмы является отсутствие консенсуса по классификации мышечной травмы. Это объясняется тем, что до сих пор существуют трудности с проведением анализов на получение изображений для оценки фактического изменения мускульной архитектуры и степени повреждения. Кроме того, при рассмотрении классификации с прогностическим интересом следует учитывать вид деятельности, выполняемой спортсменом, и его механизм производства.

Недавно были предложены три рейтинга:

- 1) Мюнхенская консенсусная классификация (Mueller-Wohlfahrthi др.. 2013).
- 2) Британская система классификации (Pollock и др . 2014).
- 3) Классификация ФК Барселона и Аспетара a(Valle и др . 2017).

Эти классификации ориентированы на различные факторы, которые имеют важное значение для получения более точных диагнозов и прогнозов. Некоторые из них основаны на производстве высококачественных изображений МР. Обсуждаются некоторые из следующих вопросов:

- 1) Механизм травматизма.
- 2) Расположение травмы.
- 3) Участие в миоконцептивных узлах: сухожилие, миофасоциальное, мускулатурное или внутримышечное.
- 4) Наличие ретракции волокна.
- 5) Степень отека (площадь поперечного сечения).
- 6) Если речь идет о первом эпизоде травмы или повторном повреждении.

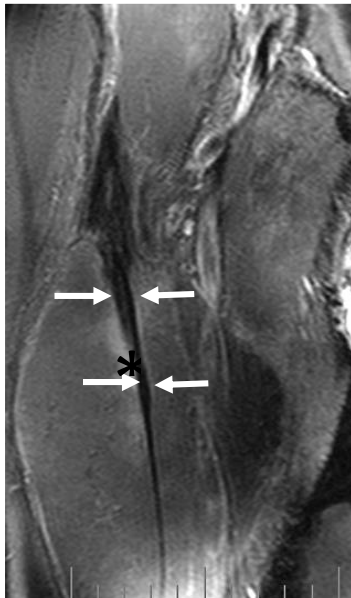
1.1.4 Роль тестирования изображений в обмен на конкуренцию и оценку повторной травмы

С другой стороны, по крайней мере сейчас нет веских доказательств того, что УЗИ или МРТ полезно в прогнозировании того, как скоро спортсмен сможет вернуться к спортивной деятельности. Данные в мире спортивной медицины показывают, что нормализация повышенной силы сигнала в МРТ не является необходимым для успешного возвращения к спортивной деятельности и, в свою очередь, свидетельствует



о том, что функциональному восстановлению предшествует структурное восстановление на основе изображений (рисунок 3).

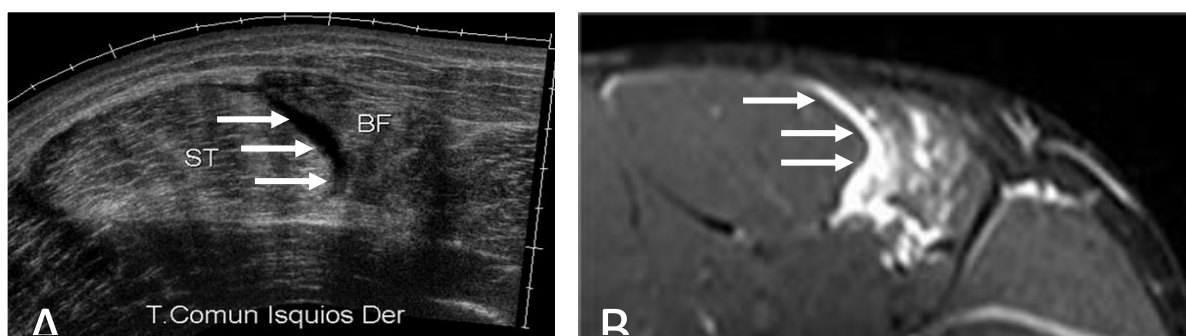
Рисунок 3. FsT2 аксиальное исследование МРТ в верхней трети правого бедра, на уровне центрального сухожилия бедренной прямой кишки



Не наблюдается восстановления фиброзного центрального сухожилия (стрелки) с перихиатрическим отеком. Спортсмен был вылечен и и возвращен на соревнования без повторной травмы
Источник: Собственная разработка.

Существует несколько критериев использования МРТ или УЗИ в связи с возвращением к конкуренции. Во-первых, возвращение спортсмена к спортивной практике должно основываться на положительной клинике, основанной на исследовании боли, гибкости, усталости и силы, будучи инструментом только для поддержки. Во-вторых, УЗИ и/или МРТ могут диагностировать и контролировать травму, не столько для того, чтобы увидеть ее положительную эволюцию в сторону восстановления, сколько для раннего выявления осложнений (рисунок 4).

Рисунок 4. Повреждение сухожилия сочленений (стрелок), обусловленное испытаниями на получение изображений



Примечание: Поперечное ультразвуковое исследование в верхней средней трети правого бедра ST: semitendinous. BF: Феморальные бицепсы. B: Fst2 аксиальное исследование MPT на верхней трети правого бедра.
Источник: Собственная разработка

T.comun isquios Der	T. правое подколенное сухожилие
---------------------	---------------------------------

Ультразвук, согласно нашему опыту, полезен для мониторинга процесса восстановления и контроля синяков, фиброза, восстановления мышечной архитектуры, среди прочих. Это дешевле и полезнее, но это, конечно, не лучший показатель, чтобы решить, когда спортсмен должен возобновить свою спортивную деятельность.

С другой стороны, нет достаточных доказательств, подтверждающих использование MPT для выявления спортсменов, которые подвергаются более высокому риску получения повторных травм. Решение о возвращении на конкурс и риск повторного допуска к участию в нем должны оцениваться не с помощью какого-либо одного инструмента, а всеми ими. Таким образом, клиническая оценка и другие инструменты, такие как значения, полученные с помощью GPS, должны помочь в принятии окончательного решения о том, готов ли спортсмен вернуться к занятиям.

В настоящее время, по крайней мере в Испании, использование ультразвука аналогично использованию стетоскопа кардиологом.

1.1.5 Эко-управляемая процедура для травмы мышц

Ультразвук при мышечной травме также играет терапевтическую роль. Техника должна быть скрупулезной. Прокол под ультразвуковым контролем можно сделать в двух четко дифференцированных ситуациях: с одной стороны, при некоторых острых поражениях, а с другой - в хронических травмах.

Цель ультразвукового контролируемого прокола острого поражения заключается в снижении напряжения в пораженном сегменте мышцы. Поэтому мы укажем на прокол только тогда, когда сбор жидкости в крови компрометирует - или клинически существует риск - дистального сосудистого вмешательства. Кортикостероиды никогда не проникают. Эмпирически, мы недавно проникли в острые поражения, плазму, богатую тромбоцитарным фактором, чтобы сократить время биологического восстановления ткани. Результаты этого опыта пока отсутствуют.

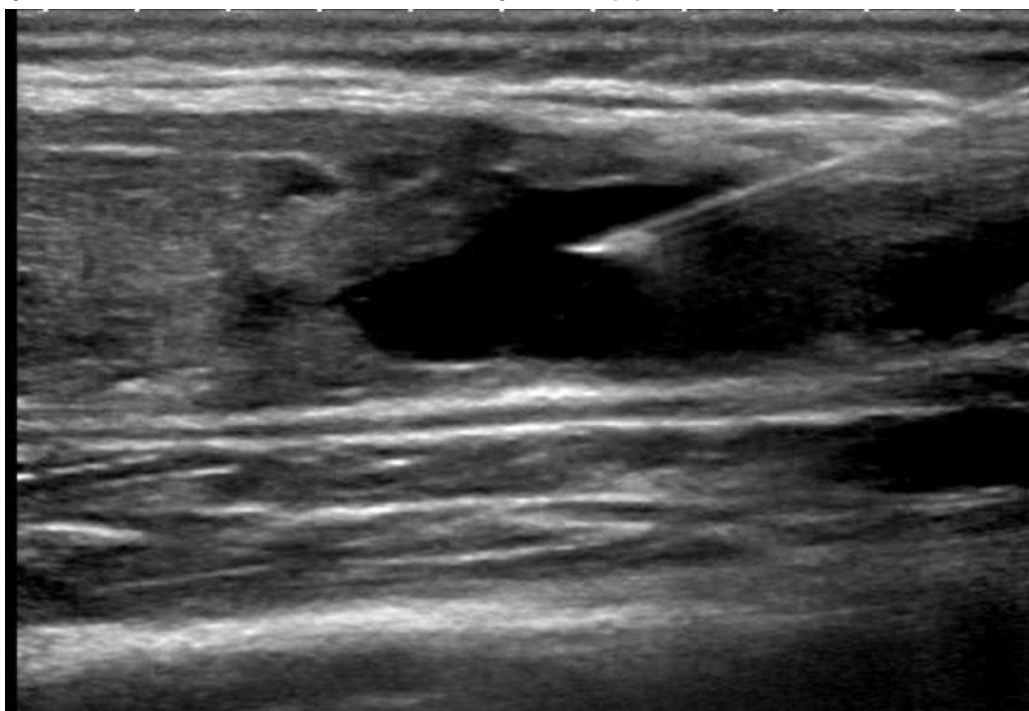
Хронические мышечные поражения притока эхоориентированной терапии - волокнистые рубцы, изогнутая гематома и эффузия Morel-Lavallé.

Волокнистый шрам должен проникать в область фиброза с помощью иглы. Если это предполагается сделать под ультразвуковым контролем, то это может оказаться трудным, поскольку контроль игл будет невозможен при его постоянном перемещении.



Поэтому лучше определить местоположение района с помощью ультразвука и рассчитать глубину и площадь для проникновения. Это косвенный ультразвуковой прокол. Изогнутая гематома обычно наблюдается в миофасциальных поражениях - часто в ноге тенниса и в повреждении дистального миотендиального узла бедренной прямой кишки. Аспект аспирации крови указывает на возраст. Таким образом, если мы возьмем кровь, мы будем знать, что повреждение - или рецидив - является недавним. Если то, что мы извлечем - это жидкость плазменной формы, повреждение старое. Прокол-аспирация эффузиона Морель-Лавалье получает переменное, но, как правило, важное количество плотной, жёлтой и пластической жидкости. В большинстве этих процедур после прокола необходимо установить круглую или компрессивную повязку (рисунок 5).

Рисунок 5. Продольная резка ультразвука бедренной прямой кишки травмы задней фасции с синяками и волокнистый ремонт (*)



Примечание: Это повторное повреждение. Ультразвук всасывает остаточную гематому и осуществляется эко-инфильтрация с PRPs.
Источник: Собственная разработка.

Будущие вызовы и методы

Самые передовые методы МРТ для оценки мышц нечасто применяются в клинической практике. Поэтому врачу необходимо содействовать прямому контакту с радиологом и консультироваться с ним по новым методам лучшей диагностики и прогноза. Так, например, со спортивной медицинской точки зрения, T2 Mapping расширенное отображение может быть полезным. T2 значения увеличенно показывают мышцы, что может помочь нам знать активации или изменения в мышечном наборе после мышечных травм.

Кроме того, изображения с диффузионным тензором позволяют количественно определить диффузию анизотропных тканей и позволяют нам наблюдать путь направления мышечного волокна, чтобы обнаружить незначительные травмы и быть в состоянии дифференцировать травмированные мышцы от тех, которые не являются таковыми.

С другой стороны, ультразвук начинает включать эластографию или стрижку в свои обычные протоколы для изучения физиологической реакции поврежденных или здоровых мышц. В самом деле, было обнаружено, что есть разница в жесткости мышц после травмы.

В не столь отдаленном будущем использование позитронно-эмиссионной томографии (ПЭТ), вероятно, будет весьма распространено, с целью получения более широких знаний о метаболических и функциональных изменениях мышц и взаимосвязи мышечных травм наряду с процессом восстановления.



Ссылки

Гиббон WW. (1998) Диагностическое УЗИ в спортивной медицине. Br. J. Sports Med. 32; 3.

Guermazi A et al. (2017) Изображение мышечных травм в спортивной медицине: серия спортивных изображений. Радиология 285(3): 1063.

Мюллер-Wohlfahrt HW и др. (2013) Терминология и классификация мышечных травм в спорте: Мюнхенское заявление консенсуса. Br J Sport Med 47(6): 342-50.

Pollock N et al. (2014) Британская классификация травм мышц легкой атлетики: новая система классификации. Br J Sports Med 48(18): 1347-51.

Valle X et al. (2017) Мышечные травмы в спорте: новая основанная на фактических данных и экспертная консенсусная классификация с клиническим применением. Спорт Med 47(7): 1241-53.

Yamada AF et al. (2017) Диагностическая визуализация мышечных травм в спортивной медицине: новые концепции и радиологический подход. Curr Radiol Rep 5: 27.

